

CONTINUÏTEIT VAN CONTROLE EN ZORG IS ESSENTIEEL

# EEN GEWAARSCHUWD MENS TELT VOOR TWEE?



**V**an diabetes patiënten weten wij dat zij op de lange termijn een verhoogd risico lopen op hart- en vaatziekten, nieraandoeningen, oogaandoeningen, huidproblemen en voetproblemen. Bij Anne Marie Claassen werd jaren geleden vastgesteld dat ze neuropathie heeft in de armen en benen. Met die kennis én het gegeven dat je echtgenoot verpleegkundige is die zich met zijn eigen bedrijf heeft gespecialiseerd in nascholing over met name de diabetische voet zou je haast denken dat Anne Marie geen risico loopt. Anne Marie en haar man Jan weten waar ze op moeten letten en wat er kan gebeuren. Toch gaat het mis. Het begint met een blaar op de rechtersoet tijdens de vakantie. Je ziet het wel vaker, het huis van de schilder heeft de meeste bladders... ook hier heeft een deskundige zijn eigen probleem even niet gezien.

## WAT KUN JE DOEN?

De literatuur is er duidelijk over, de risico's die een diabetespatiënt loopt zijn omschreven, de kenmerken van een probleem en de richtlijnen om deze te voorkomen. De vraag is dus gerechtvaardigd, wat kun je dan doen om problemen te voorkomen en waarom is dat in dit geval niet gebeurd? Jan Claassen, zelf verpleegkundige en als zelfstandig ondernemer actief in het nascholen van verschillende disciplines die met zorg en verzorging van doen hebben, weet het inmiddels. 'De controle en de continuïteit daarvan, dat is essentieel. Een arts of praktijkondersteuner die de voet ziet en zegt "als het over twee weken niet over is dan wil ik je weer zien", iemand die er bovenop zit. Zo'n controle zou dit kunnen voorkomen, maar het is eenvoudig aan onze aandacht ontsnapt.' Anne Marie vult hem aan: 'het begon met een blaar en het leek goed te gaan. Uiteindelijk kon ik niet meer staan en deed mijn voet veel pijn. We wilde het nog aanzien tot na het weekend, dan zou mijn eigen huisarts weer aanwezig zijn. Maar op zaterdag avond wisten we, dit houden we niet vol, we moeten naar het ziekenhuis. De assistent chirurgie die mij zag wist direct dat het goed fout was. Ze zei 'ik weet niet wat de vaatchirurg morgen precies gaat doen maar één ding is zeker, u gaat vanavond niet naar huis.' Dat was helder, daar kon ik het mee doen.'

## AMPUTATIE

De volgende dag is duidelijk dat er sprake is van een groot probleem. De eerste operatie heeft tot doel om de wond chirurgisch schoon te maken en er wordt dan ook direct geopereerd. De tweede operatie, na één week, laat een amputatie van de rechter hiel zien. Na de operatie staat Jan aan het bed van zijn vrouw en bekijkt de situatie



met een professionele afstandelijkheid. Maar onderweg naar huis in de auto dringt het keihard tot hem door: dat is mijn vrouw die daar ligt. Anne Marie kan zich in deze periode nog goed handhaven, hoewel ze inmiddels volledig is gehospitaliseerd. 'Je moet wel, je leven houdt op, de wereld is niet groter dan het bed waarin je ligt. Je kunt niets meer regelen, je moet je overgeven en vertrouwen hebben.'

De wond wordt vervolgens wekelijks operatief schoon gemaakt en wat de uitkomst zal zijn is lang onduidelijk. Verschillende behandelaars zijn wisselend positief en zorgelijk gestemd en die gevoelens delen ze met Jan en Anne Marie. Dat resulteert in grote onzekerheid. Amputatie van het onderbeen is aan de orde, een vooruitzicht dat op zich al vreselijk is maar voor Anne Marie helemaal onacceptabel. De voet die haar nu zo dwars zit maakt namelijk deel uit van haar "goede been". In haar linker knie heeft ze geen kruisbanden meer, dus dat rechterbeen is essentieel voor haar mobiliteit. Jan vertelt over deze periode: 'die wisselende berichten, daar wordt je gek van, dat kun je niet dragen. Op een goed moment hebben wij de vaatchirurg hier ook op aangesproken en hij heeft toen een duidelijk standpunt ingenomen. Hij voerde de regie, hij bepaalde het beleid en daar konden wij goed mee leven.'

### RECONSTRUCTIE

De vaatchirurg schakelt plastisch chirurg Damen in, die na overweging van alle opties in overleg met Anne Marie besluit tot een voetreconstructie. Hiervoor maakt hij gebruik van een spier uit het been, de musculus gracilis. Dit is de spier die de knie doet buigen en het bovenbeen naar binnen doet bewegen (zie het kader aan het einde van dit artikel voor een beschrijving van de reconstructie).

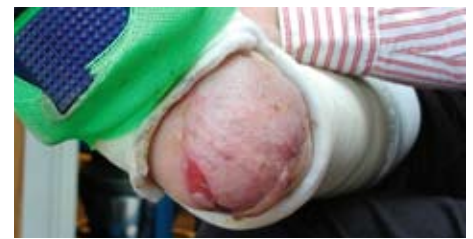Na de reconstructie wordt een revalidatieprogramma ingezet maar dat zal van korte duur zijn. Anne Marie heeft al meerdere malen aangegeven dat haar linker been een belemmering is in dit traject, maar dat komt niet over. Hoewel we tegenwoordig de mond vol hebben over de patiënt eigenaar maken van zijn of haar behandeling, werkt dat hier niet. Jan reist af als zijn vrouw hem voor een fysiotherapie sessie in tranen belt (JAN: 'en die huult niet snel', wijzend op zijn vrouw die ook zeker niet die indruk maakt). Hij tracht het probleem duidelijk te maken aan de fysiotherapeut maar die poging slaagt niet en het revalidatie programma wordt gestopt.

### ZORG

In deze eerste opnameperiode van 5 weken hebben Anne Marie en haar man vanzelfsprekend het ziekenhuis en de medewerkers goed leren kennen. JAN: 'je hebt hier in Tilburg twee ziekenhuizen, het Elisabeth is van mij. Ik heb daar -lang geleden- gewerkt en het voelde ook heel snel weer helemaal eigen. Je kent elk hoekje, je weet weer waar je het beste kunt parkeren. Wat ik in deze tijd vooral heb gewaardeerd, is de verpleging. Verpleegkundigen zijn goed in het doen van kleine dingen. Als je daar dag in, dag uit zit en je wordt een beetje deel van de inboedel dan is het zo belangrijk dat verpleegkundigen die kleine dingen voor je doen. Er even zijn als je het moeilijk hebt, "gewoon" een teken van leven geven, dat voelt goed.' Tot op dat moment is er nog steeds geen wondverpleegkundige aan te pas gekomen bij de behandeling van Anne Marie. Dat blijkt ook bij het samenstellen van dit artikel, waar we altijd om foto's van het verloop van de behandeling vragen. Die zijn er niet.

### CONTINUÏTEIT

Na de reconstructie van de hiel volgt de huidtransplantatie. Tijdens deze



periode ligt Anne Marie op de afdeling plastische chirurgie. Bij uitstek een afdeling die niet gewend is aan 'long stay' patiënten. JAN CLAASSEN: 'een afdeling met een groot aantal patiëntentransfers, 15 patiëntenopnames en ontslagen op één dag, komt voor wat betreft de zorg in de problemen met patiënten die er veel langer moeten verblijven. Continuïteit van zorg is een probleem, men moet anders gaan denken. Een patiënt die al weken op bed ligt wil ook gewoon op tijd gewassen worden en niet afhankelijk zijn van het aantal patiënten dat naar de OK moet. De afdeling stond open voor dit probleem en maakte het ook bespreekbaar. Dat geeft je als patiënt weer ruimte.'

Dr. Damen is zich bewust van het belang van de continuïteit van met name de wondzorg als de patiënte naar huis gaat en schakelt op dat moment Nicole Gommers in. Deze begint wel direct met het vastleggen van de wond en het verloop (zie de casus aan het einde van dit artikel). Inmiddels zijn we negen maanden verder en de hiel ziet er goed uit. Het vooruitzicht is dat Anne Marie weer gaat lopen, zij het op aangepast orthopaedisch schoeisel. ANNE MARIE: 'dat zal nog wat worden, ik ben een echte sandalendrager. Maar goed, daar moet ik me bij neerleggen.' Jan heeft al een aantal malen een afspraak gemaakt voor het aanmeten van de schoenen, maar moest die door de tegenvallende resultaten van de transplantaties steeds weer afzeggen. JAN: 'ik wacht nu echt tot alles helemaal okay is voor ik met die schoenen begin.'

## EEN ONGEBRUIKELIJKE KEUZE

Plastisch chirurg Dr. A. Damen voert na goed overleg met de patiënt een reconstructie van de voet uit. Hij maakt hierbij de keuze voor een niet gebruikelijke spier om het afgefreesde hielbeen mee te bekleden.

### DR. DAMEN:

'In eerste instantie is een zeer groot debridement verricht, de a-vitale calcaneus is afgefreesd. Het defect is vervolgens gereconstrueerd met een transplantatie van de musculus gracilis links, waarbij de arterie end to site op de arterie tibialis posterior werd geanastomoseerd en de vene end to end op de concomitante (begeleidende) venen. Gezien de relatief beperkte grootte van het defect, de obesitas en de bij obesitas verhoogde morbiditeit van de voor transplantatie meest gebruikte spieren zoals musculus latissimus dorsi of musculus rectus abdominus werd gekozen voor transplantatie van de musculus gracilis, een van de adductoren, gelegen aan de mediale zijde van het bovenbeen. Post-operatief is de spier goed vitaal gebleven en in eerste instantie groeide de huidtransplantaten geheel in. Wegens een huidletsel van de nieuw aangebrachte huidtransplantatie is, ondanks de goede vitaliteit van de gracilisspier, het huidtransplantaat in eerste instantie slechts partieel ingegroeid.

Op 13-02-2007 is een nieuw debridement verricht. Een huidtransplantaat van het linker bovenbeen is opnieuw op de rechter hiel aangebracht. Dit is wederom aanvankelijk goed ingegroeid doch daarna wegens infectie partieel verloren gegaan. Onder antibiotica en nog steeds met een custom made PTB brace (een op maat gemaakte ontlastende gipsvoorziening) groeit de wond geleidelijk aan dicht. Op 9-05-2007 is nog slechts een gering huiddefect bij overigens goede weke delen bedekking.

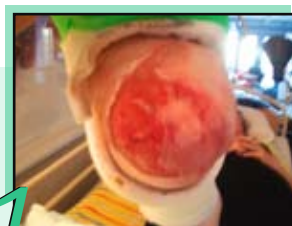
Daarnaast is door het aanbieden van een zeer goed doorbloed capillair netwerk, een aanzienlijke verlaging van de perifere vaatweerstand opgetreden waardoor de kans op vaat occlusie beduidend is afgenomen.'

### WONDADVISEUR NICOLE GOMMERS:

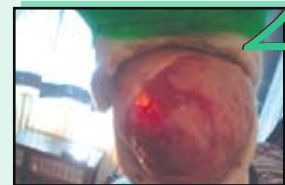Het eerste consult vond plaats op 6 maart 2007, op verzoek van Dr. Damen, bij mevrouw Claassen thuis. De wond was toen erg nat en de plastic was op verschillende plaatsen aan het loslaten. Een deel van de plastic had zich wel goed gehecht aan de wond.

Ik ben gestart met een Kaltostat en Allevyn Heel. In overleg met de gipsverbandmeester is de gipsbrace zodanig aangepast dat de hiel goed vrij lag zodat er geen druk of wrijfkrachten de wond konden beschadigen, en mevrouw redelijk "uit de voeten" kon.'

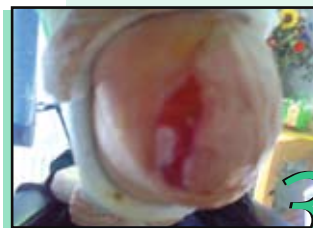BIJ HET VOLGENDE CONSULT VERWIJDEERT NICOLE HET LOSGELATEN DEEL VAN DE PLASTIEK EN DOET ZE OPNIEUW EEN DEBRIDEMENT. ER BEVINDT ZICH DAN 10% NECROSE IN DE WOND EN DE WOND IS NOG STEEDS ERG VOCHTIG. IN OVERLEG MET DR. DAMEN NEEMT NICOLE EEN WONDKWEK AF EN OP BASIS VAN DEZE KWEK WORDT GESTART MET ANTIBIOTICA. WEKELIJKS WORDT WONDTOILET GEDAAN EEN LOSLATENDE PLASTIEK VERWIJDERD. VANAF 12 APRIL IS DUIDELIJKE VERBETERING ZICHTBAAR EN VORMEN ZICH HUIDEILANDJES IN DE WOND. OP DAT MOMENT WORDT GESTART MET AQUACEL AG. DE WOND RANDEN ZIJN WAT VERWEEKT EN OP DEZE MANIER WORDEN OOK DE HUIDEILANDJES BESCHERMD. DE WONDGENEZING VERLOOPT VANAF DAT MOMENT VOORSPOEDIG EN OP 23 MEI IS DE WOND NAGENOEG GEZEEN. DE GIPSBRACE BLIJFT ANNE MARIE DRAGEN TOT DE WOND GEHEEL GEZEEN IS.



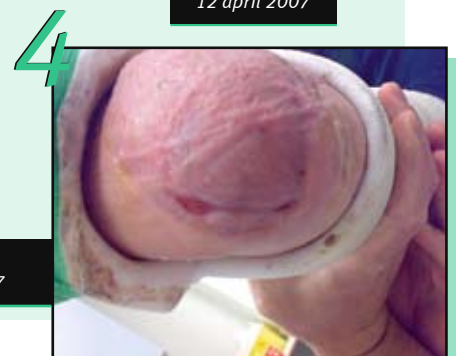
➔ Foto 1:  
15 maart 2007



➔ Foto 2:  
12 april 2007



➔ Foto 3:  
3 mei 2007



➔ Foto 4:  
23 mei 2007