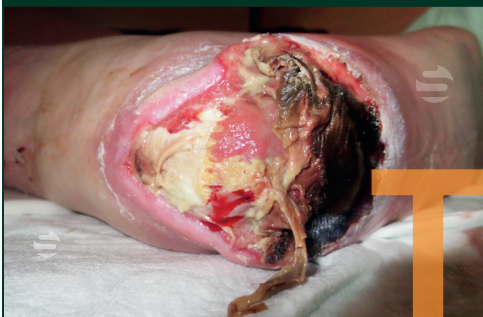



# TIME MODEL

Het concept **wondbedpreparatie (WBP)** en het **TIME model**<sup>1</sup> werd ontwikkeld in 2003 als ondersteuning voor klinici om de barrières ten aanzien van de wondgenezing bij individuele patiënten te identificeren.

## Tissue / wondbodem



Aspect van weefsel, (eventueel o.b.v. WCS, **zwart/geel/rood**) necrose en/of fibrine en/of granulatie, (hyper)granulatie, sclerose.

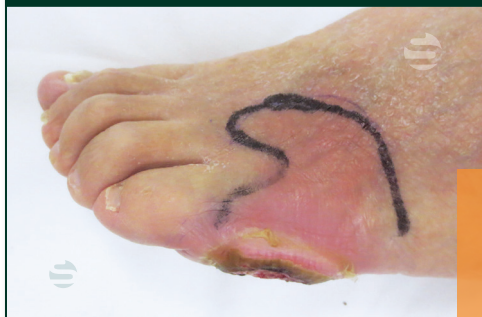### Behandeling:

**Debridement:** het verwijderen van necrose (dood weefsel), fibrinebeslag of overig wonddebris.

- enzymatisch
- autolytisch
- chirurgisch


Meer info:  [debridement](#)

## Inflammation / wondinfectie



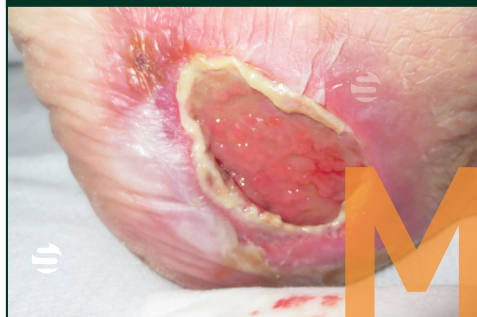
Tekenen van **infectie** in en rondom de wond.

### Behandeling:

- Antimicrobiële middelen
- Povidon-jodium
- Geïoniseerd zilver (Ag)
- Zilversulfadiazine creme
-  [Wondspoelvloeistof](#)

Meer info:  [wondinfectie](#)










## Moisture / wondvocht



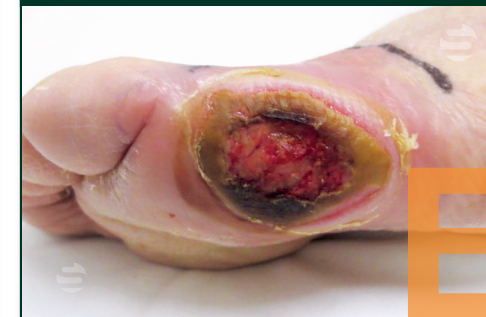Vochtigheid wond, mate van **exsudatie** en maceratie wondranden.

### Behandeling:

Absorberen van vocht belangrijk, maceratie van de wondranden voorkomen

-  [Schuimverband](#) 
-  [Alginaat](#) 
-  [Hydrocolloid](#) 
-  [Hydrogel](#) 
- Niet verklevend gaas  droog

## Edge / wondrand



Aspect van de wondrand, ondermijning, keratose en re-epithelisatie van de wond- en wondranden.

### Behandeling:

- Wondrand maceratievoorkomen
- Verwijdering hyperkeratose
- Eczeem behandeling
- Ondermijning opheffen

#### Referentie

1. Schultz GS, Sibbald RG, Falanga V et al., Wound Rep Reg (2003);11:1-28.

#### Geraadpleegde bron:

NVDV, Richtlijn Veneuze Pathologie 2014, 4. Lokale wondbehandeling pag. 186-189

#### Foto's:

©Kasia Huisman, [WOUNDQUALITY](#)



[Startwondverzorging.nl](#)

Vind ons ook op:

